



# HERNIA PERINEAL

CASO CLÍNICO 1

# PRESENTACIÓN

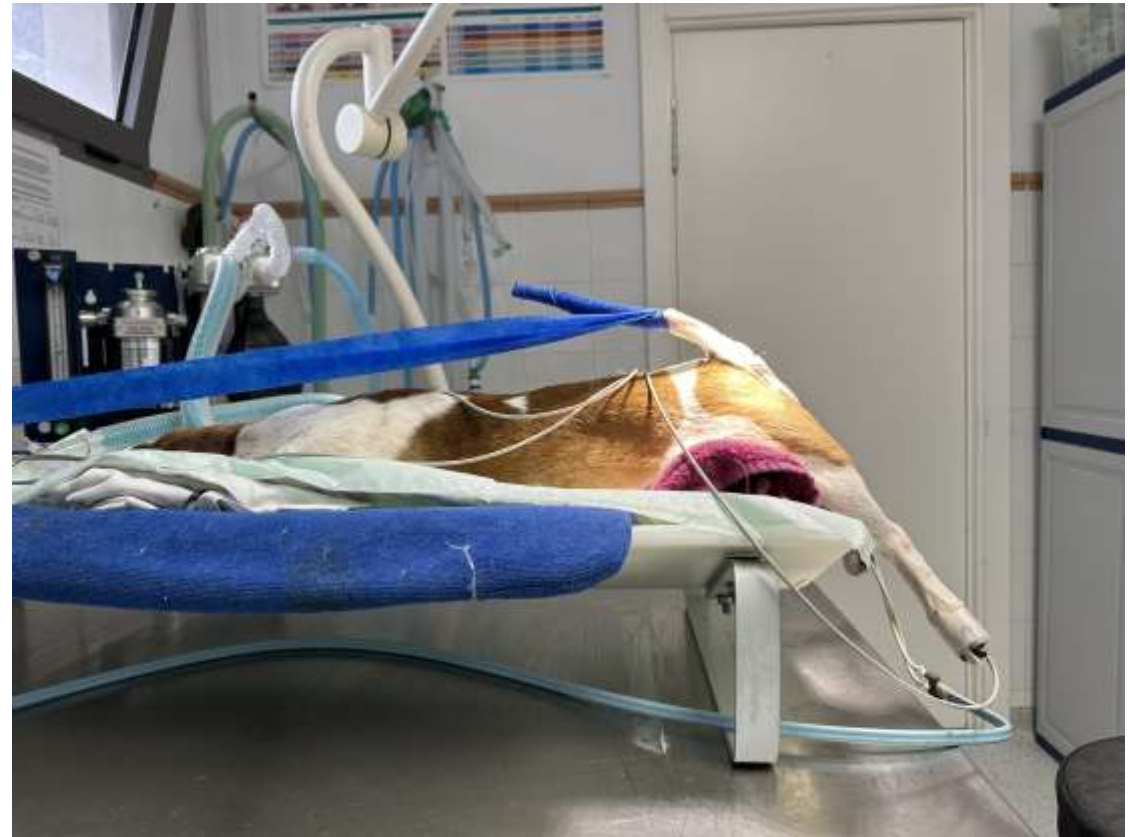
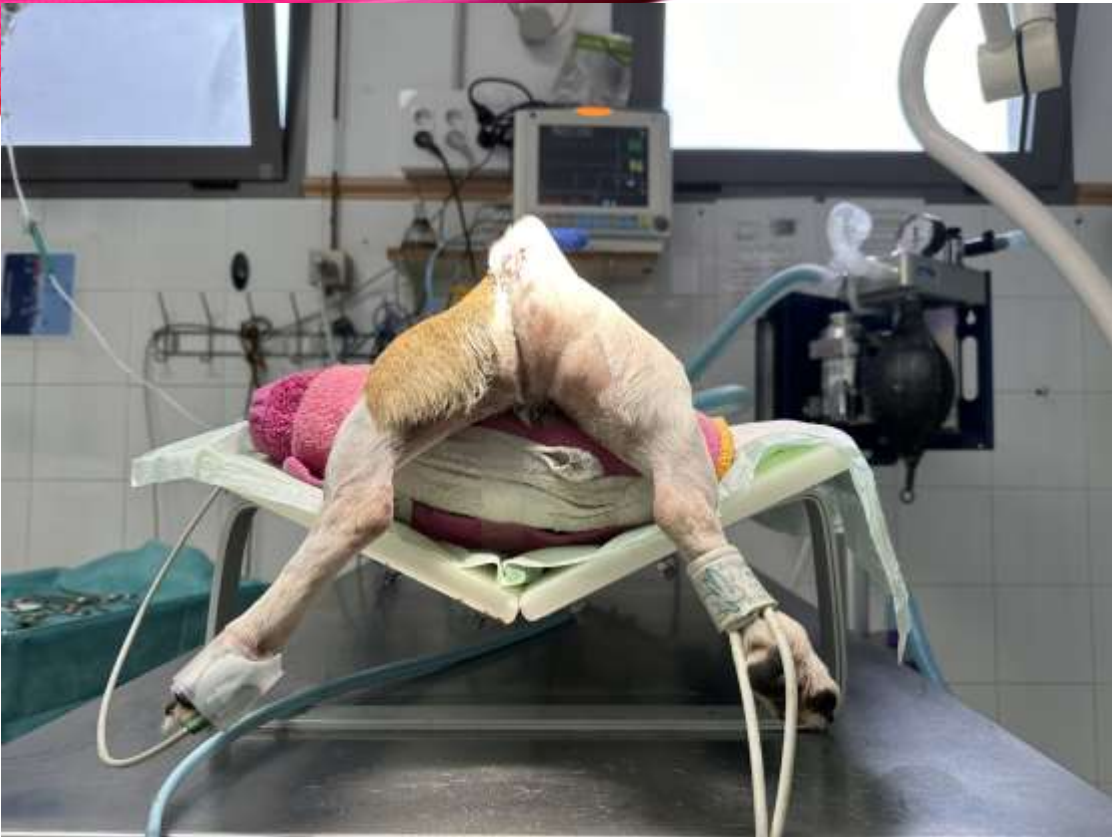
Paciente de 8 años cruce de ratonero que llega al Albergue Insular de Gran Canaria con hernia perineal derecha.

Se realiza exploración rectal y se confirma la hernia del lado derecho por fracaso del diafragma pélvico. También se realiza examen rectal del lado izquierdo ya que este tipo de hernias puede ser bilateral y la cirugía se deber de realizar entonces en ambos lados.

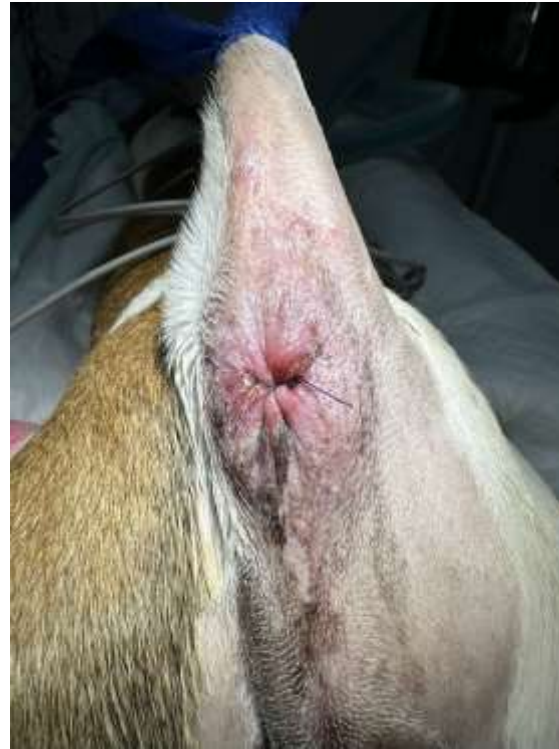
En el examen físico no se encuentra ninguna otra patología y se procede a la resolución quirúrgica de la hernia.

Sedación con Xilacina 0,3 mg/kg + ketamina 10mg/kg inducción con Tiobarbital.  
Anestesia inhalatoria con isoflurano

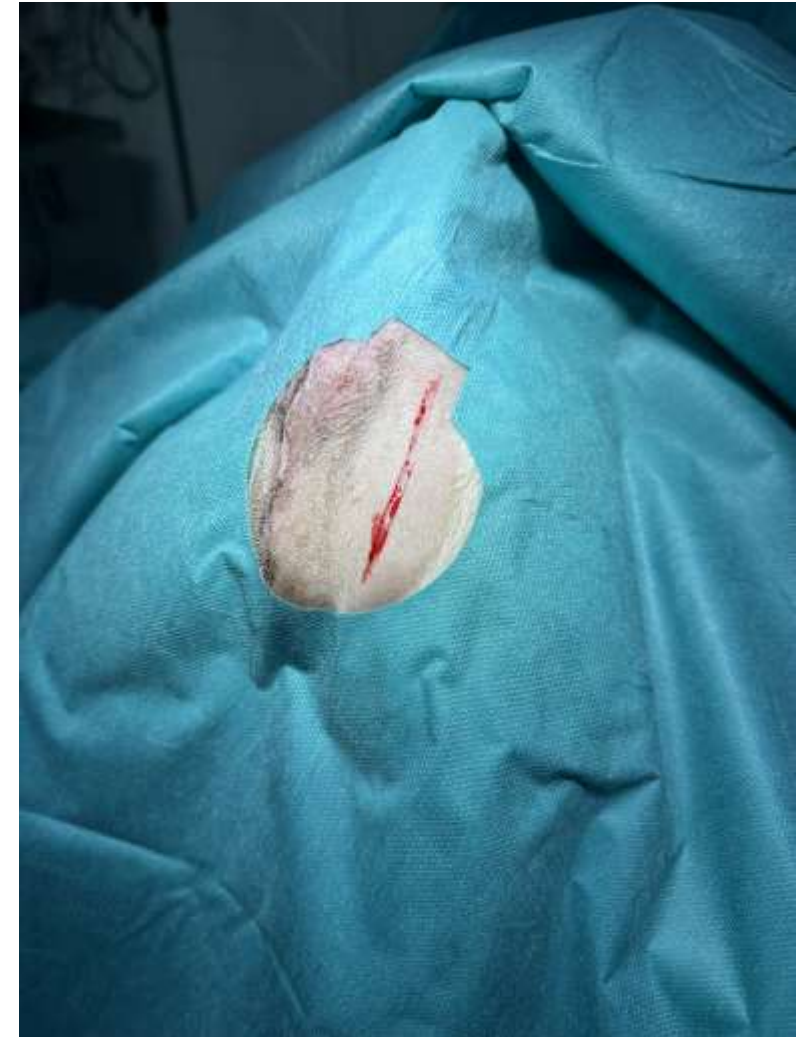

Las hernias perineales se producen por un debilitamiento o un fallo completo del diafragma muscular de la pelvis. Normalmente, el diafragma pélvico permite el soporte rectal e impide que el contenido abdominal invada el recto. Las mascotas con hernias perineales presentarán una hinchazón junto al recto o a uno o ambos lados, asociada con síntomas de estreñimiento, dificultad para defecar, letargo, dificultad para orinar y postura alterada la cola.

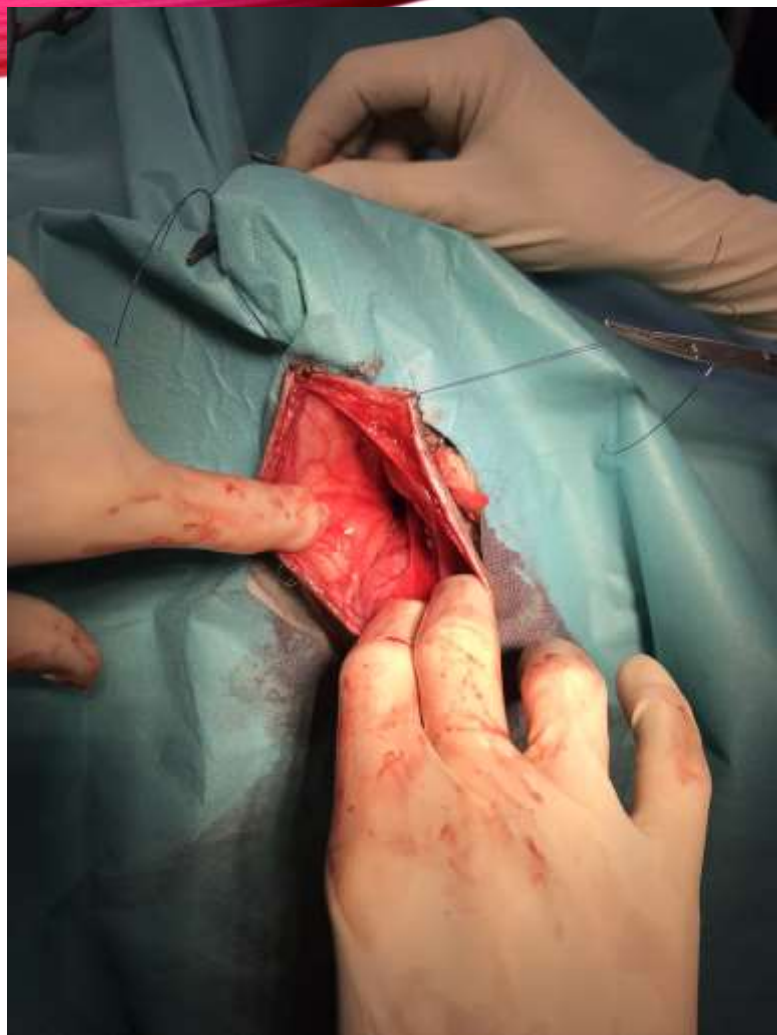La causa subyacente del debilitamiento o fallo del diafragma pélvico no está clara actualmente. Sin embargo, se han planteado muchas teorías, de factores que pueden funcionar por separado o conjuntamente para permitir que se produzca el debilitamiento o fallo del diafragma pélvico. La enfermedad afecta principalmente a las mascotas de mayor edad, habitualmente entre los 7 y 9 años. Los perros y gatos machos no castrados también la sufren con mayor frecuencia. Se recomienda la castración.



Posición en decúbito esternal con soporte acolchado en la zona pélvica. Retracción de la cola. Sutura en bolsa de tabaco esfínter anal. Incisión vertical a unos 2-3 cm del la base del rabo hasta la zona del isquion.



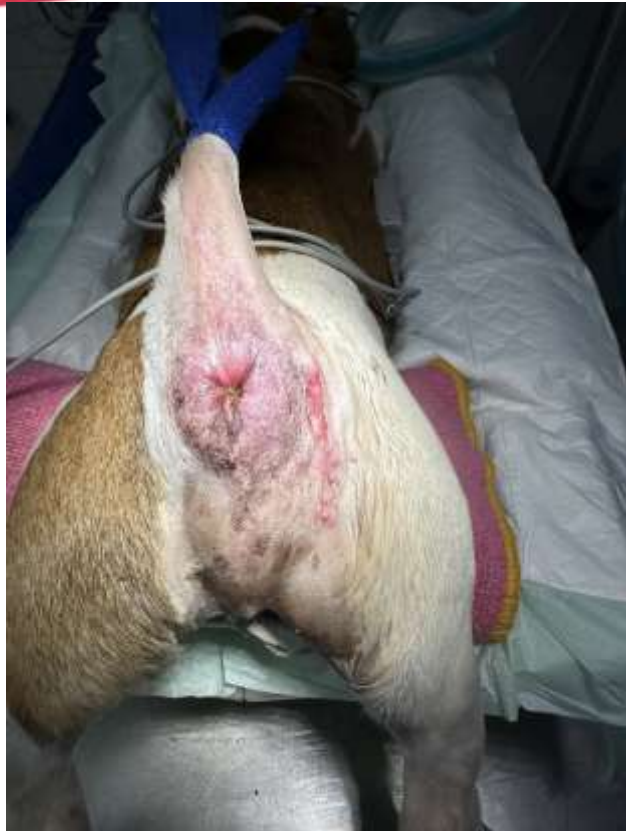Incisión vertical a unos 2-3 cm del la base del rabo hasta la zona del isquion.



Reducción de la hernia con la introducción de vejiga, omento y asa intestinal de intestino delgado y aplicación de suturas

<https://youtu.be/0ltaX6ZZs9M>

URL Video explicativo de la técnica quirúrgica de la resolución de la hernia perineal a través de la elevación del músculo obturador y cierre con suturas simples discontinuas del músculo elevador del ano y del músculo coxígeo. Algunos puntos fueron aplicados entre el propio ligamento isquiotuberoso y el músculo del esfínter externo.



Cierre del tejido blando,  
subcutáneo y sutura  
intradérmica con  
monofilamento absorbible  
sin sutura externa.

Revisión del caso a los 7  
días post intervención con  
buena cicatrización de los  
tejidos y sin  
complicaciones urinarias ni  
digestivas.

